



Tamamı içeride teknikle menisküs onarımı

Meniscal repair by all-inside technique

Emin Bal¹, Hüseyin Yercan²

¹EMOT Hastanesi, İzmir

²Celal Bayar Üniversitesi, Ortopedi ve Travmatoloji Anabilim Dalı, Manisa

Dizin biyomekaniğinde, yük aktarımları ve eklem kırıkdağının korunması için menisküsler önemli rol oynar. Artroskopideki ilerlemeler ile menisküs yırtığı olan olgularda menisküs onarımları en güncel cerrahi uygulamalardan olmuştur. İçten-dışa menisküs onarımı en sık uygulanan yöntemdir ve artroskopik menisküs onarımında altın standart olarak kabul edilmektedir. Ancak, implant ve enstrüman teknolojilerinde son yıllardaki ilerlemeler, tamamı içeride onarım tekniklerinin gelişmesini sağlamıştır. Bu teknik, ek cerrahi kesilere gereksinim duymaması, posteriordaki nörovasküler yapıların yaralanma riskini azaltması ve cerrahi süreyi kısaltması gibi avantajlara sahiptir. Bu derlemede, tamamı içeride onarım tekniğinin sonuçlarının ve komplikasyonlarının değerlendirilmesi amaçlanmıştır.

Anahtar sözcükler: tamamı içeride; meniskal onarım; menisküs yırtığı

The meniscus plays an important role in the knee's biomechanics to transmit loads, and protect the articular cartilage. With the advent of arthroscopy, arthroscopic meniscal repair has been the most popular surgical procedure for the patients with the meniscal tear. Inside-out meniscal repair technique is the most common used method and accepted as the "gold standard" arthroscopic technique for meniscal tears. But in recent years, advances in instrument and implant technology have allowed the development of all-inside repair techniques. These techniques have some advantages such as: not necessitating additional incisions, decreasing risk to posterior neurovascular elements, and reducing surgical period. The purpose of this review is to evaluate the all-inside meniscal repair technique with its outcomes and complications.

Key words: all-inside; meniscal repair; meniscal tear

Menisküs onarımı ilk kez 1885'de Annandale tarafından tanımlanmış olmasına rağmen 1980'li yılların başına dek total ya da kısmi menisküs rezeksiyonları uygulanmıştır.^[1] Menisküs fonksiyonlarının ve anatomisinin daha iyi anlaşılması yanı sıra menisektomi sonrası dizin artritik dejenerasyonunun kaçınılmaz olduğunun fark edilmesi ile birlikte, menisküslerin korunması gerektiği anlaşılmıştır. Artroskopik tekniklerin ve enstrümanların gelişmesi ile, açık menisküs onarımlarının yerini artroskopik onarımlar almış ve sıklıkla uygulanır hale gelmiştir. 1980'de uygulanmaya başlanan Henning'in "artroskopik içten-dışa onarım" tekniği, halen kullanılmakta olan ve altın standart olarak kabul edilen bir tekniktir.^[2] Ancak, nörovasküler yapıların yaralanma riski, ikincil kesi ihtiyacı, operasyon süresinin uzaması gibi bazı dezavantajları nedeniyle, 1990'lı yıllarla birlikte "tamamı içeride" tekniği uygulamaya girmiştir.^[3]

Günümüze dek, enstrümanların ve implantların gelişimi ile tamamı içeride tekniğinin iyileştirilmesi sağlanmış ve altın standart olan içten-dışa onarım sonuçlarına yakın sonuçlar elde edilmesi mümkün olabilmektedir. Yapılan kadavra çalışmalarında da, yeni nesil implantlarla yapılan tamamı içeride onarımlarda yeterli mekanik stabilitenin sağlandığı gösterilmiştir.^[3-5]

TAMAMI İÇERİDE MENİSKÜS ONARIM TEKNİKLERİNİN GELİŞİMİ

Birinci nesil tamamı içeride onarım tekniği 1991'de Morgan tarafından tanımlanmıştır.^[3] Aksesuar bir portalden ilerletilen kancalar ile yırtık bölgesine geçirilen sütürlerin artroskopik olarak bağlanması şeklinde bir uygulamadır. Teknik uygulama zorluğu, nörovasküler yapıların yaralanma riski ve geliştirilen 2. nesil onarım teknikleri nedeniyle terkedilmiştir.



Şekil 1. FasT-Fix™ 360 (Smith&Nephew) implantı.

İkinci nesil onarım, tekniğe uygun implantların gelişimi ile başlamıştır. Bu dönemin başlıca implantı T-Fix™ (Smith&Nephew)'dir. Polietilen bir bara bağlı polyester 2/0 sütür, kanül ile menisküs periferine veya kapsüle geçirilir. Yan yana sütürler, artroskopik olarak düğüm itici ile tamir bölgesine itilerek onarım sağlanır. Aksesuar portal ihtiyacı olmaması ve doğru teknikle uygulanırsa nörovasküler yaralanma riskinin minimum olması avantajlarından. Ancak, düğümlerin kondral yüzeyle temas etmesi ve kondral yaralanmaya neden olması, düğümlerin yeterli gerginlikte oturtulması zorluğu gibi dezavantajları nedeniyle kullanımı azalmış, üçüncü nesil, daha kolay uygulanabilir implantların gelişimi ile de kullanımdan kalkmıştır.^[3]

Üçüncü nesil uygulamalar, meniskal ok, vida, dart ve staple gibi implantların gelişimi ile uygulanmaya başlayan tekniklerdir. Bu implantların çoğu yaklaşık 12 ay kadar dayanıklılık gösteren, 2-3 yıl içinde eriyen poli-L-laktik asit yapısında üretilmiştir. Ancak, bu implantların kullanımı sonrası sinovit, inflamatuvar reaksiyonlar, kist oluşumu, implant migrasyonu, kırık yaralanmaları gibi komplikasyonlar bildirilmiştir.^[3] Ayrıca, bu tür implantların ilk iki yıldaki sonuçları iyi iken, iki yılı geçen sonuçlarda %40'lara varan başarısızlık olduğu gösterilmiştir.^[3]

Yukarıda sözü edilen tekniklerin dezavantajları nedeniyle daha fleksibl, sütür bazlı, daha düşük profilili, yırtık yüzeyinde ayarlanabilir kompresyon sağlayan yeni nesil cihazların geliştirilmesinden sonra, günümüzde dördüncü nesil tamamı içeride sütür teknikleri kullanılmaya başlanmıştır. Bu nesil implantlardan FasT-Fix™ 360 (Smith&Nephew), 5 mm'lik iki adet *polyetheretherketone* (PEEK) ankora bağlı no: 2/0 *ultrabraid* kendinden düğümlü sütür materyalini içerir (Şekil 1). Uygulama aparatı üzerinde derinlik ayarlamayı sağlayan kayıcı mekanizma mevcuttur. Uygun standart portalden uygulama yapılabilir. Vertikal, horizontal ya da oblik sütür geçmeye izin veren bir

sistemdir. Ankorlar yerleştirildikten sonra portal dışında kalan sütür ucu gerdirilerek, sütürün oturması ve istenilen gerginliğin sağlanması mümkündür. Sütür itici/kescici aparatı sütür üzerinde ilerletilip tespit gerginliğinin ayarlanması ve aynı zamanda sütürün kesilmesi, uygulama kolaylığı sağlar.

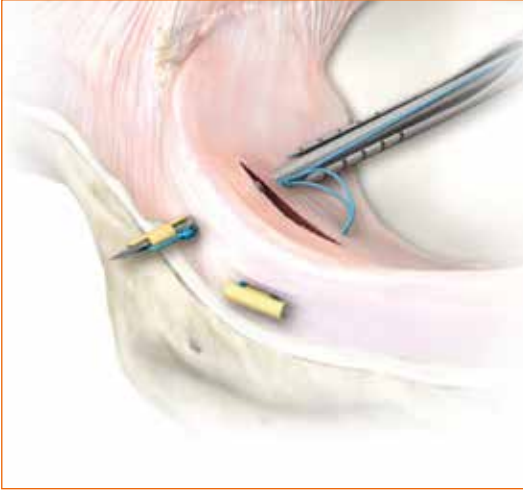
RapidLock® (Mitek), kapsül dışına yerleştirilen PLLA bir ankor ve top hat denilen *poly-L-lactic acid* (PLLA) veya *polydioxanone* (PDS) implanta bağlı 2/0 erimeyen sütür materyalinden oluşur. Yırtık alan katedilip kapsül dışına ankor saplanır, daha sonra top hat ve kayan sütür ilerletilerek yırtık hattında kompresyon sağlanır. İmplant 12° ve 27° açılı iğneler içerir.

Diğer bir implant Meniscal cinch™ (Arthrex)'dir (Şekil 2). Bu implant iki adet 5 mm'lik PEEK ankor ve bunlara bağlı kendinden düğümlü 2/0 *fibrewire* sütür, iki trokarlı 15° açılı tabancası ile uygulanır. Ankorların genelde 18 mm derinlikte yerleştirilip sütürün gerdirilmesi ile tespit sağlanır.

MaxFire™ MarXmen™ (Biomet) ise tamamı sütür bazlı bir implanttır (Şekil 3). *Zip-loop* adı verilen düğümsüz bir sütür sistemidir. Uygulama kolaylığı, derinlik ayarlaması ve sütür güvenliği açısından avantajlıdır.

CERRAHİ UYGULAMA VE DİKKAT EDİLMESİ GEREKENLER

Tamamı içeride tekniği ile artroskopik menisküs onarımında endikasyonlar genel menisküs onarım endikasyonları ile aynıdır. Ancak, menisküs ön boyuz yırtıklarında bu tekniğin kullanılması mümkün değildir. Yırtık menisküsün onarımı için yırtık kenarlarının debridmanı ve tazelenilmesi, sinoviyal abrazyon, kondil kenarına yapılacak drilleme gibi iyileşmeyi artırıcı teknikler, fibrin pıhtı, trombositten zengin plazma, mezenkimal hücre uygulamaları gibi biyolojik yöntemler, onarım tekniğinden bağımsız olarak uygulanabilir.



Şekil 2. Meniscal cinch™ (Arthrex) implantı.



Şekil 3. MaxFire™ MarXmen™ (Biomet) implantı.

Tamamı içeride menisküs onarımı tekniğinde yeni nesil implantların kullanılmasının en önemli avantajları; uygulamanın kolay ve hızlı olması, ikincil cerrahi kesilere ve aksesuar artroskopik portallere, ilave cerrahi yardımcı personele gereksinim duyulmamasıdır. Ayrıca, penetrasyon derinliği iyi ayarlandığında nörovasküler yapıların yaralanma riski de düşüktür.^[1] McCulloch ve ark., yaptıkları kadavra çalışması ile; kapsül penetrasyon için 6–9 mm gerektiğini, bu mesafeye menisküse giriş noktası ile kapsül arası ölçülecek mesafenin eklenerek penetrasyon mesafesinin belirlenmesi gerektiğini ve toplamda 8 mm'den az, 16 mm'den fazla penetrasyon olmaması gerektiğini bildirmişlerdir.^[6] Bu teknik, özellikle köke yakın arka boynuz yırtıklarının tedavisinde diğer onarım tekniklerine göre daha güvenli bir yöntemdir (Şekil 4). Çok sayıda dikiş atılması gereken arka boynuzdan orta bölüme uzanan, kova sapı yırtıklarda; arka boynuzda tamamı içeride sütürler, devamında içten-dışa sütürler ile hibrid onarım tekniği de uygulanabilir (Şekil 5). Onarım sırasında sütürler arası mesafe, diğer tekniklerde olduğu gibi, yeterli menisküs dokusunu kavrayacak şekilde 3–5 mm olmalıdır. Tamamı içeride menisküs onarım tekniğinin en önemli dezavantajı ise maliyetinin yüksek olmasıdır.

KLİNİK SONUÇLAR

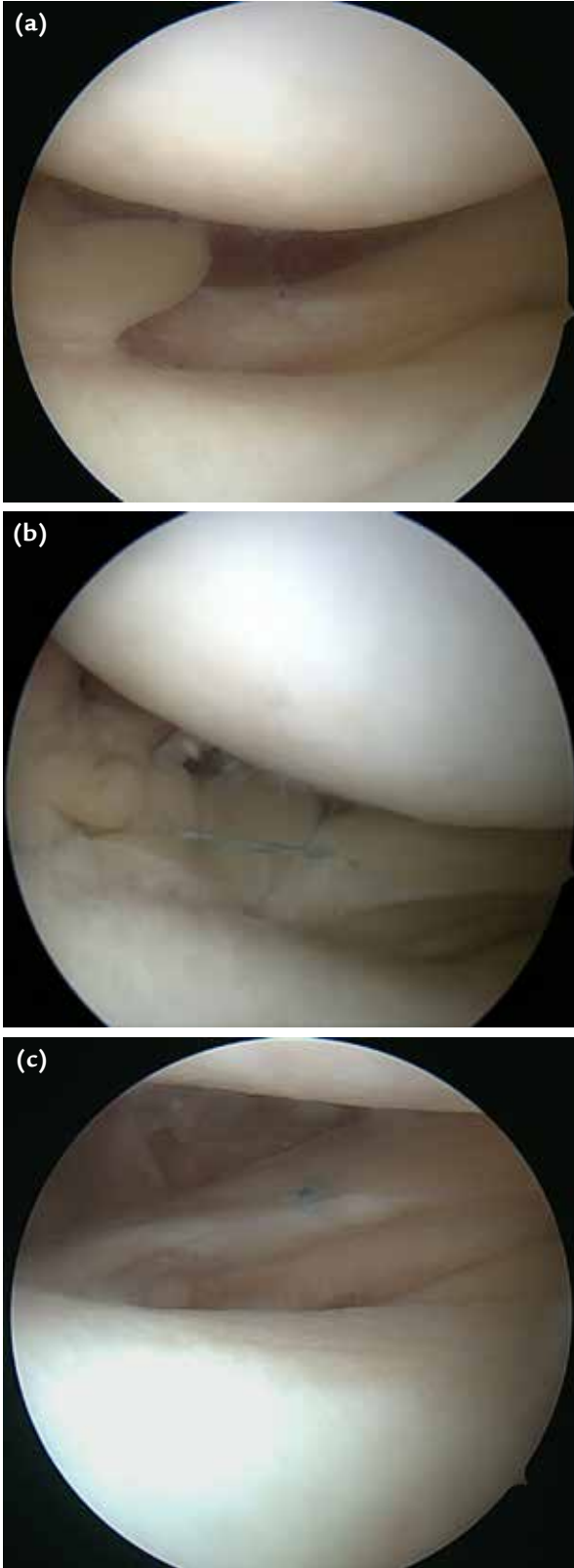
Westermann ve ark., 21 çalışmayı dahil ettikleri meta-analizde, ön çapraz bağ (ÖÇB) rekonstrüksiyonu ile birlikte yapılan menisküs onarım sonuçlarını değerlendirmişlerdir.^[7] Bu çalışmaların 13'ünde tamamı içeride, 10'unda içten-dışa (ikisinde her iki teknik) menisküs onarım tekniği kullanılmıştır. Klinik başarısızlık; tamamı içeride onarımda %16, içten dışa onarımda %10

bulunmuş ve istatistiksel olarak anlamlı fark olduğu belirtilmiştir. Ancak, bu meta-analizde değerlendirilen çalışmalarda, eski nesil tamamı içeride onarım implantlarının kullanıldığı göze çarpmaktadır.

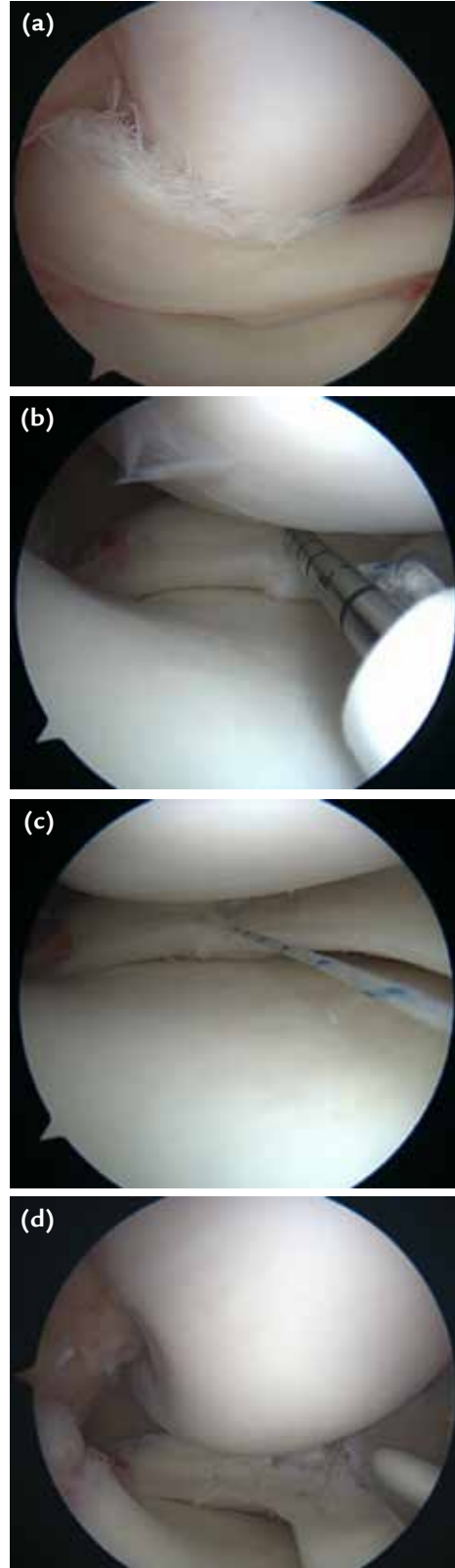
Pujol ve ark., FasT-Fix™ ile menisküs onarımı yaptıkları ve ortalama 9,7 yıl takip ettikleri 31 hastadan dördünde (%12,9), ortalama 33 ayda klinik başarısızlık bildirmişlerdir.^[8] Majeed ve ark., 122 hastanın 136 menisküsüne FasT-Fix™ ile menisküs onarımı yapmış ve onarım sonuçlarını yayımlamışlardır.^[2] Yirmi üç (%17) menisküs onarımında klinik başarısızlık saptanmış, oranlar lateral menisküs için %12, mediyal menisküs için %19 olarak bulunmuştur. Klinik başarısızlıkların operasyon sonrası ortalama 5. ayda geliştiği bildirilmiştir. Haas ve ark.'nın FasT-Fix™ ile onarım yaptıkları 42 menisküs yırtığının ortalama iki yıllık takiplerinde, ÖÇB rekonstrüksiyonu ile birlikte olanlarda %91, izole olanlarda %80 başarılı sonuç bildirilmiştir.^[9] Ayrıca, bu olgularda komplikasyona rastlanmamıştır. Quinby ve ark. ise ÖÇB rekonstrüksiyonuyla birlikte RapidLock ile onarım yaptıkları 54 menisküs yırtığının ortalama üç yıllık takibinde %90,7 başarılı sonuç bildirmişlerdir.^[10] Bu sonuçlar, diğer implantlarla ve içten-dışa onarımların sonuçları ile benzerlik göstermektedir.

Kalliakmanis ve ark., T-Fix™, FasT-Fix™ ve RapidLock® implant uygulamalarının klinik sonuçlarını değerlendirmişler ve klinik başarısızlığı, FasT-Fix™'te %7,6, T-Fix™'te %13, RapidLock®'ta %13,5 olarak bildirmişlerdir.^[11]

Grant ve ark.'nın 2012'de yaptığı meta-analizde, tamamı içeride tekniği ile içten-dışa tekniğinin karşılaştırılması yapılmıştır. Tamamı içeride tekniğe



Şekil 4. a-c. Lateral menisküs arka köke yakın radyal yırtık (a). FasT-Fix™ 360 implantı ile artroskopik tamamı içerde onarım sonrası görüntü (b). Cerrahi sonrası 1. yılda *second-look* artroskopik görüntüde menisküsün iyileşmiş görüntüsü (c).



Şekil 5. a-d. Mediyal menisküs kilitli kova sapı yırtık (a). Menisküsün redüksiyonu sonrası arka boynuz FasT-Fix™ 360 implantı ile (b, c) onarım. Menisküsün kalan kısmına içten-dışa sütürler ile hibrid teknikle onarım (d).

yapılan onarımlarda klinik başarısızlık %19 iken içten-dışa teknikte %17 bulunmuş ve istatistiksel bir fark olmadığı belirtilmiştir.^[12] Ancak, sinir yaralanması veya irritasyonu açısından bakıldığında, tamamı içeride teknikte oran %2 iken içten-dışa teknikte %9'dur. Bu konuda tamamı içeride tekniğin avantajlı olduğu bildirilirken, tamamı içeride teknikte kullanılan implantların yumuşak doku irritasyonu, şişlik, implant migrasyonu gibi sorunlarının olabildiği ve özellikle eski nesil implantlarda kıkırdak hasarı oluşabileceğine dikkat çekilmiştir. Fillingham ve ark. tarafından yayımlanan benzer bir sistematik derlemede, izole menisküs yırtıklarında karşılaştırma yapılan 27 çalışma değerlendirilmiş ve yeni nesil implantlarla yapılan tamamı içeride onarımlar ile içten-dışa onarımların klinik sonuçları ve komplikasyonları açısından ciddi bir fark bulunamamıştır.^[13]

KAYNAKLAR

1. Weiss MW, Barber FA. All-Inside Meniscus Repair. *Asian Journal of Arthroscopy* 2016;1(2):8-13.
2. Majeed H, Karuppiah VS, Sigamoney VK, Geutjens G, Straw GR. All-inside meniscal repair surgery: factors affecting the outcome. *J Orthopaed Traumatol* 2015;16(3):245-9. [Crossref](#)
3. Turman AK, Diduch RD and Miller DM. All-Inside Meniscal Repair. *Sports Health* 2009;1(5):438-44. [Crossref](#)
4. Nyland J, Chang H, Kocabey Y, Nawab A, Brand J, Caborn DN. A cyclic testing comparison of FasT-Fix and RapidLoc devices in human cadaveric meniscus. *Arch Orthop Trauma Surg* 2008;128(5):489-94. [Crossref](#)
5. Aşık M, Şener N. Failure strength of repair devices versus meniscus suturing techniques. *Knee Surg Sports Traumatol Arthrosc* 2002;10(1):25-9. [Crossref](#)
6. McCulloch PC, Jones HL, Lue J, Parekh JN, Noble PC. What Is the Optimal Minimum Penetration Depth for "All-Inside" Meniscal Repairs? *Arthroscopy* 2016;32(8):1624-30. [Crossref](#)
7. Westermann RW, Duchman KR, Amendola A, Glass N, Wolf BR. All-Inside Versus Inside-Out Meniscal Repair With Concurrent Anterior Cruciate Ligament Reconstruction: A Meta-regression Analysis. *Am J Sports Med* 2017;45(3):719-24. [Crossref](#)
8. Pujol N, Tardy N, Boisrenoult P, Beaufils P. Long-term outcomes of all-inside meniscal repair. *Knee Surg Sports Traumatol Arthrosc* 2015;23(1):219-24. [Crossref](#)
9. Haas AL, Schepsis AA, Hornstein J, Edgar CM. Meniscal repair using the FasT-Fix all-inside meniscal repair device. *Arthroscopy* 2005;21(2):167-75. [Crossref](#)
10. Quinby JS, Golish SR, Hart JA, Diduch DR. All-inside meniscal repair using a new flexible, tensionable device. *Am J Sports Med* 2006;34(8):1281-6. [Crossref](#)
11. Kalliakmanis A, Zourtos S, Bousgas D, Nikolaou P. Comparison of arthroscopic meniscal repair results using 3 different meniscal repair devices in anterior cruciate ligament reconstruction patients. *Arthroscopy* 2008;24(7):810-6. [Crossref](#)
12. Grant JA, Wilde J, Miller BS, Bedi A. Comparison of inside-out and all-inside techniques for the repair of isolated meniscal tears: a systematic review. *Am J Sports Med* 2012;40(2):459-68. [Crossref](#)
13. Fillingham YA, Riboh JC, Erickson BJ, Bach BR Jr, Yanke AB. Inside-Out Versus All-Inside Repair of Isolated Meniscal Tears: An Updated Systematic Review. *Am J Sports Med* 2017;45(1):234-42. [Crossref](#)